

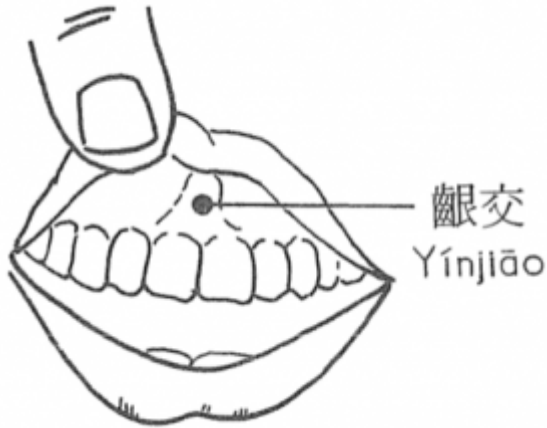
Table des matières

1. Dénomination	1
1.1. Traduction	1
1.2. Origine	2
1.3. Explication du nom	2
1.4. Noms secondaires	2
1.5. Translittérations	2
1.6. Code alphanumérique	3
2. Localisation	3
2.1. Textes modernes	3
2.2. Textes classiques	3
2.3. Rapports et coupes anatomiques	3
2.4. Rapports ponctuels	4
3. Classes et fonctions	4
3.1. Classe ponctuelle	4
3.2. Classe thérapeutique	4
4. Techniques de stimulation	4
5. Indications	5
5.1. Littérature moderne	5
5.2. Littérature ancienne	5
5.3. Associations	6
5.4. Revues des indications	6
5.4.1. Modifications morphologiques	6
6. Etudes cliniques et expérimentales	6
6.1. Hémorroïdes	6
6.2. Cryptite anale chronique	7
6.3. Lombalgie	7

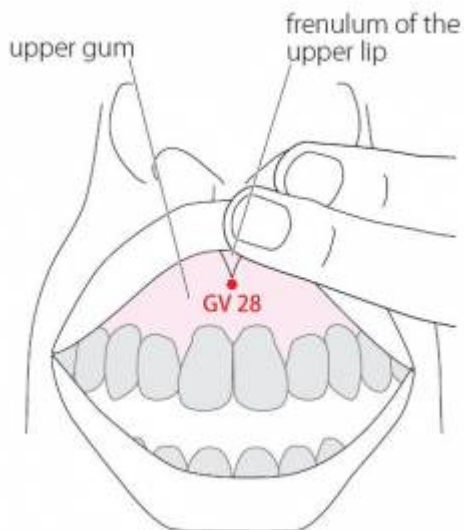
28VG Yinjiao 𪗇交 (𪗇交)

prononciation [🔊 kenjiao.mp3](#)

articles connexes: - 27VG - 24VC - [Méridien](#) -



 Yinjiao (Zhang Rui-Fu 1985)



 WHO 2009

1. Dénomination

1.1. Traduction

𪗇交 kěnjiāo (ou yínjiāo)	Voie croisée (Nguyen Van Nghi 1971) Traverse l'arcade dentaire (Lavier 1964) Rencontre à la gencive (Pan 1993) Croisement de la gencive (Laurent 2000)	Gum intersection (Ellis 1989) Gum Crossing (Li Ding 1992)
-----------------------------------	---	--

Le même caractère 𪗇 (𪗇) se prononce et s'écrit en pinyin soit kěn et signifie mordre soit yín et signifie gencive.

- Zhou Mei-sheng 1984 : *yin gum jiao* connection; juncture; cross.

- Ellis 1989 : yin: the gums. jiao: intersection
- Li Ding 1992 : “Yin” (𪗗) here refers to the upper gum. “Jiao” (交) means to intersect.
- Pan 1993 : yin gencive. dao: croisement, intersection, rencontre.
- Guillaume 1995 : *Yin* (Ricci 5796) : gencive. *Jiao* (Ricci 585) : donner de main à main, livrer, remettre, échanger, mutuel, entrer en contact, nouer des relations ; rapports sexuels ; se croiser ; ensemble.
- Laurent 2000 : YIN2 : CHI (a), représente une cavité hérissée de dents qui s'apparente au mortier (JIU) dans lequel on broie les grains. la graphie suivante (b), intègre le caractère ZHI qui signifie s'arrêter, et dont les gloses disent qu'il est uniquement phonétique mais qui, à l'origine, signifiait marquer l'empreinte, ce qui pour les dents est bien le moins. [Puis] le caractère évolue ensuite vers une bouche et deux rangées de dents. XIANG, est une cuillère au-dessus de laquelle figure un récipient et son contenu 0, l'ensemble est un intensif important de repas. [Enfin] YIN, l'assemblage des notions de récipient et de dents © figure la gencive, (la cavité qui reçoit les dents et qui permet de manger). L'idéogramme sera finalement simplifié, une seule dent symbolisera toutes les autres (S). JIAOI rencontre, croisement... Cf. 6 Rt SANYINJIAO.

1.2. Origine

- Zhen jiu Jia yi jing A Classic of Acupuncture and Moxibustion (Zhang Rui-Fu 1985)
- Su wen, chapitre « Qi Fu lun » (Deng 1993, Guillaume 1995).

1.3. Explication du nom

- Zhou Mei-sheng 1984 : *Yinjiao* This point is at the juncture of the inner surface of the upper lip and the upper gum. It is the crossing point of Du, Meridian and Ren Meridian.
- Ellis 1989 : This point is located on the gums where they join with the frenulum of the upper lip. It is also the intersection-jiaohui point of the conception and governing vessels and the stomach channel, giving it the name Gum Intersection.
- Li Ding 1992 : The point is located between the upper gum and the upper labial gingiva, in the frenulum. It is the coalescent point of the Ren and Du Meridians, hence the name Yinjiao (Gum Crossing)
- Pan 1993 : Yinjiào se trouve au milieu du frein de la lèvre supérieure, un peu au-dessus de l'espace séparant les deux incisives médianes. Le Vaisseau conception, le Vaisseau gouverneur et le *Zu Yangming* Estomac se rencontrent à ce point. *Yinjiào* est le point de « Rencontre à la gencive ».
- Laurent 2000 : Le dernier point du DU MAI se situe sur la gencive supérieure, en outre le rameau ascendant du REN MAI vers les yeux croise le DU MAI à ce point.

1.4. Noms secondaires

yin feng jin zhong	𪗗縫筋中		Gum Crevice Sinew Center (Ellis 1989)
duànjiāo (1)	斷交	(Guillaume 1995)	Extremity Intersection (Zhang Rui-Fu 1985, Ellis 1989)

1. *Duan* (Ricci 5309) : couper, trancher, casser, briser, rompre, séparer, interrompre / *Jiao* (Ricci 585).

1.5. Translittérations

- Gann Tsiao (fra)
- (eng)
- (viet)

1.6. Code alphanumérique

2. Localisation

2.1. Textes modernes

- Nguyen Van Nghi 1971 : Sur la gencive du maxillaire supérieur, dans un creux, entre les racines des incisives médianes.
- Roustan 1979 : Derrière la lèvre supérieure, au-dessus de l'intervalle séparant les deux incisives supérieures médianes (sur le frein labial).
- Deng 1993 : A l'intérieur de la lèvre supérieure, à la jonction du frein labial et de la gencive supérieure.
- Pan 1993 : le point *Yinjiao* se trouve au milieu du frein de la lèvre supérieure, un peu au-dessus de l'espace séparant les deux incisives médianes.
- Guillaume 1995 : Sur la gencive, entre les racines des deux incisives médiales, à l'insertion du frein de la lèvre supérieure.
- Laurent 2000 : Entre la lèvre supérieure et la gencive, sur le frein labial.
- WHO 2009: On the face, at the junction of the frenulum of the upper lip with the upper gum.
Note: With the head extended in the seated posture and the upper lip lifted, GV28 is located at the junction of the frenulum of the upper lip with the upper gum.

Items de localisation

- Lèvre supérieur
- Frein labial

2.2. Textes classiques

- Yi Zong Jin Jian (Golden Mirror): In the cleft above the teeth (Ellis 1989).
- Jia Yi :
 - "Inside the lip above the teeth in the depression of the gum i.e., the midpoint between the inner surface of the upper lip and the upper gum at the attachment of the labial frenulum to the upper gum (Zhang Rui-Fu 1985)
 - A l'intérieur de la lèvre, sur la gencive supérieure." (Deng 1993)
- Remarque: Tous les anciens ouvrages de médecine s'accordent sur la localisation de ce point. Yinjiao (28VG) se situe à l'intérieur de la lèvre supérieure, à la jonction du frein labial et de la gencive supérieure. (Deng 1993)

2.3. Rapports et coupes anatomiques

- Zhang Rui-fu 1985: Blood vessels: superior labial artery and vein□Nerves: anterior superior alveolar nerve.

- Deng 1993 : Zone concernée : Zone intermédiaire entre le frein labial supérieur et la gencive supérieure—entre la couche profonde du muscle orbiculaire des lèvres et l'arcade alvéolaire du maxillaire. Dans cette région, se trouvent les branches labiales supérieures du nerf maxillaire, le plexus sous-orbitaire formé par les branches des nerfs sous-orbitaire et facial, et l'artère et la veine labiales supérieures.
- Guillaume 1995 : Artère et veine labiales supérieures. Nerf infra-orbitaire, nerfs alvéolaires.

2.4. Rapports ponctuels

3. Classes et fonctions

3.1. Classe ponctuelle

- Nguyen Van Nghi 1971 : Comme son nom l'indique, c'est le lieu de croisement des vaisseaux de Tou Mo, de Jenn Mo et de l'estomac. Selon Su Wen Chap.60 : Fait partie du groupe Tchu Yon « points des cavités de la moelle » (os) (16VG, 28VG, 15VG, 17VG, 1VG). Indications : douleurs dentaires, gingivite, inflammation et démangeaisons des yeux, aphtes, pathologie nasale.
- Pan 1993 : Le Vaisseau conception, le Vaisseau gouverneur et le *Zu Yangming* Estomac se rencontrent à ce point.
- Guillaume 1995: Selon les commentaires de Wang Bing du chapitre « Qi Fu lun » du Su wen, *Yin jiao* est un point de réunion des méridiens *Du mai* et *Ren mai*. Alors que, pour Zhen jiu ju ying, c'est un point de réunion de *Du mai*, *Ren mai* et *Zu yang ming*.

3.2. Classe thérapeutique

- ventilating the lung and clearing the sensory organs, dissipating pathogenic heat and fire, improving the vision and sedating pain (Zhang Rui-Fu 1985).
- Guillaume 1995 : *Yin jiao* dégage les Poumons, ouvre les orifices, purifie la chaleur, élimine le Feu, clarifie la vue, arrête les douleurs.
- Laurent 2000 : Traite la cavité buccale et les gencives, disperse chaleur/humidité, favorise la circulation du *qi* au niveau du nez.

4. Techniques de stimulation

Acupuncture	Moxibustion	Source
Selon Tong ren, puncturer à 0,3 distance	Appliquer 3 cônes de moxa	Zhen jiu ju ying (Guillaume 1995)
Piquer obliquement vers le haut, à 0,2-0,3 distance (ou faire saigner avec l'aiguille triangulaire)		Roustan 1979
Oblique insertion superiorly 0.2 - 0.3 <i>cun</i> , or prick for bloodletting.		Zhang Rui-Fu 1985
Puncture inclinée entre 0,2 et 0,3 distance de profondeur	La moxibustion est interdite	Guillaume 1995
Piqûre oblique vers le haut de 0,3 à 0,5 <i>cun</i> ou saignée	Ne pas chauffer	Laurent 2000

Sensation de puncture

Sécurité

5. Indications

Classe d'usage - point secondaire

5.1. Littérature moderne

- Roustan 1979 : Lumbago aigu, hémorragie gingivale, maladies mentales, polype nasal (gonflement et douleur de gencive, hémorroïdes : Pékin).
- Zhang Rui-Fu 1985 : infantile facial paralysis, conjunctivitis, corneal opacity, purulent rhinitis, gingivitis, rhinocleisis, nasal polyps, insanity.
- Guillaume 1995 : Folie-*dian kuang*, enflure douloureuse des gencives, obstruction nasale, polype nasal, rhinorrhée purulente, déviation de la bouche, trismus ; épilepsie-*dian xian*, dédoublement de la personnalité, ulcération de la bouche, rhinite.

5.2. Littérature ancienne

- Jia yi jing : « Gingivorragie, douleur (dentaire) au contact de la saveur acide, douleur des collets dentaires, difficulté à ouvrir la bouche et la douleur irradie vers le nez », « Polype nasal avec obstruction, douleur de la racine du nez et du front, présence de furoncles à l'intérieur du nez », « Douleur oculaire avec vue trouble » (Guillaume 1995).
- Ishimpo : Frissons dus au vent ; épilepsie ; gingivorragies ; douleur au niveau des dents qui se déchaussent, impossibilité d'ouvrir la bouche ; polype nasal ; vue trouble (Guillaume 1995).
- Tong ren : « Inquiétude et douleur du Cœur-*xin fan tong*, raideur de la nuque et du cou avec rotation impossible, furoncle du visage du nourrisson, dermatophytie chronique, obstruction nasale. » (Guillaume 1995).
- Bai zheng fu : « Polype nasal » (Guillaume 1995).
- Zhen jiu ju ying : polype nasal, ulcération, impétigo, obstruction nasale, douleur de la région frontale, raideur de la nuque, larmoiement et écoulement purulent des yeux, rougeur, prurit et douleur du canthus interne, ptérygions ou taie oculaire, faciès vultueux, inquiétude et nervosité-*xin fan*, ictère, frissons et fièvre dans les fièvres épidémiques-*wen yi*. Le Nan Jing, difficulté 29, dit que, lorsque le Du mai est atteint, il y a raideur de la colonne avec *Jue* ; lorsqu'il est atteint par les pervers, il y a gonflement et chaleur, il faut puncturer »
- Yi xue ru men : « Obstruction nasale avec dyspnée, déviation de la bouche, rhinorrhée abondante, épistaxis avec furoncle, polype nasal, douleur de la racine du nez et du front, furoncles du nez ulcérés (impétigo), trismus, douleur de la nuque à type d'arrachement, faciès vultueux, douleur de la joue, inquiétude et douleur du Cœur-*xin fan tong*, raideur de la nuque, furoncles du visage à évolution chronique chez le nourrisson. » (Guillaume 1995).
- Da cheng : Polype nasal, ulcération, impétigo, obstruction nasale, douleur de la région frontale, raideur de la nuque, larmoiement et écoulement purulent des yeux, gingivite douloureuse avec enflure (des gencives), rougeur, prurit et douleur du canthus interne, ptérygions, faciès vultueux, inquiétude et nervosité-*xin fan*, ictère, frissons et fièvre dans les fièvres épidémiques-*wen yi*, dermatophytie du visage de l'enfant qui évolue de manière chronique, qu'il est également possible de traiter localement par cautérisation. » (Guillaume 1995).
- Xun jing : Carie dentaire avec enflure et ulcération des gencives, furoncles au niveau des deux parotides, ce qui s'appelle vent de la mangeoire de l'os. » (Guillaume 1995).

- Lei jing tu yi : Rougeur du visage, douleur du Cœur-*xin fan tong*, polype nasal, céphalée frontale, raideur du cou et de la nuque, larmoiement, écoulement purulent avec rougeur et douleur de l'œil, enflure et douleur des gencives, furoncles de la face chez les enfants, dermatophyties chroniques ; dans ce cas, on peut assécher les lésions avec un moxa. » (Guillaume 1995).

5.3. Associations

Indication	Association	Source
Trismus qui irradie vers le nez	28VG + 3VB + 5E + 17TR	Qian jin (Guillaume 1995)
Spasmes du cou et de la nuque avec rotation impossible	28VG + 16VG	Zi sheng jing (Guillaume 1995)

5.4. Revues des indications

5.4.1. Modifications morphologiques

- Liu Hong et al. [A Report of Re-Survey about Yinjiao Node]. Chinese Acupuncture and Moxibustion. 1991;11(1):42-4. [62578].

Through the clinical study on 2362 cases, the article presents preliminary inquiry on the genesis and explicit depiction on the morphology of Yinjiao nodel, the acupoint phenomenon of body surface which is the long-lasting experience from Dr. Dang Weilin and his ancestral generations in Shanxi province. Yinjiao nodel is one millet-sized polyp-like neoplasm, or a group of them at the location of point Yinjiao (Du 28) on the frenulum of the superior lip

6. Etudes cliniques et expérimentales

6.1. Hémorroïdes

- Han Gang et al. The Treatment of 100 Cases with Hemorrhoid using the Cutting Method on Yinjiao (GV 28) Point. Chinese Journal of Acupuncture and Moxibustion. 1988;1(3-4):56.. [80591].

Au niveau du 28VG rechercher de petits follicules. Après stérilisation, excision avec un petit scalpel. +++ : 64 cas. (Disparition des symptômes), + : 10 cas (Amélioration significative), 0 : 2 cas (Echec). La méthode n'est efficace qu'en cas de présence de petits nodules au 28VG.

- Du Yongnian et al. [Hydro - Acupuncture on Yinjiao for Pile: 100 Cases Reported]. Journal of Clinical Acupuncture and Moxibustion. 2001;17(10):37. [97779].
- Li Suhe, Lin Kailing, Wang Qian et al. [Clinical Study on 30 Cases of Internal Hemorrhoids treated with Cutting-Needling Yinjiao Point]. Chinese Acupuncture and Moxibustion. 2002;22(7):457. [105957].

Purpose: To observe the therapeutic effect of the acup-moxibustion electro-diagnostic typing method on peripheral facial paralysis. Methods: 106 cases were randomly divided into treatment group and control group. The patients in the treatment group were treated by 3 different acupuncture methods according to different degeneration degrees of facial nerves and the patients in the control group were treated by conventional acupuncture therapy. Results: The total effective rate in the two groups was 100.0% and 91.7% respectively, with no significantly difference between the two groups (P>0.05), and the cured rate

was 87.1% in the treatment group and 55.6% in the control group with a significant difference between the two groups ($P < 0.01$). Conclusion: Degeneration degree of facial nerves is a very important influence for therapeutic effects and prognosis of peripheral facial paralysis, and the cured rate can be greatly increased by difference ferent acupuncture methods based on different degeneration degrees of facial nerves.

- Yang Jun-Rong [杨俊荣]. Twenty-One Cases of Hemorrhoids Treated with Bloodletting at Yinjiao [齿良交 GV 28]. World Journal of Acupuncture-Moxibustion. 2012;22(3):63. [167111].

To observe the clinical effect of bloodletting at Yinjiao [齿良交 GV 28] for hemorrhoid. Methods Positive points in the upper-labial frenum were found out in 21 cases, then after routine sterilization was applied in the local area, three-edged needle was used to puncture the positive points with 1-3 drops of blood out. This treatment was given every seven days, and 1-3 times in all. The clinical effect was observed half a year later. Results Fourteen were cured, 6 improved, 1 ineffective, and the total effective rate was 95.3% (20/21). Conclusion Bloodlethng at Yinjiao (齿良交 GV 28) can be used to treat hemorrhoids with remarkable effect.

6.2. Cryptite anale chronique

- Zhang Cheng-guo, Dou Lei. [Observations on the Efficacy of Acupoint Catgut Embedding and Point Yinjiao Piercing plus Herbal Retention Enema in Treating Chronic Anal Cryptitis]. Shanghai Journal of Acupuncture and Moxibustion. 2016;35(11):1345-134. [191448].

Objective To investigate the clinical efficacy of acupoint catgut embedding and point Yinjiao piercing plus herbal retention enema in treating chronic anal cryptitis. Methods One hundred and seventy patients with chronic anal cryptitis were randomly allocated to treatment and control groups, 85 cases each. The treatment group received acupoint catgut embedding and point Yinjiao piercing plus herbal retention enema and the control group, Western medicine retention enema. The clinical therapeutic effects and the qualities of life were compared between the two groups. Results The total efficacy rate was 97.6% in the treatment group and 78.8% in the control group; there was a statistically significant difference between the two groups ($P < 0.05$). The total efficacy rate for the quality of life was 97.6% in the treatment group and 76.5% in the control group; there was a statistically significant difference between the two groups ($P < 0.05$). Conclusion Acupoint catgut embedding and point Yinjiao piercing plus herbal retention enema have a definite therapeutic effect on chronic anal cryptitis.

6.3. Lombalgie

- Xiang Xiang-yin, Chen Yao, Zhong Xiao-feng, Yang Xiao-wen, Jin Rong-Jiang. [Theoretical Basis of Treating Acute Lumbar Sprain with Yinjiao (GV 28)] Journal of Clinical Acupuncture and Moxibustion. 2017.33(3):71-73. [172050]

Objective: Yinjiao (GV 28), located at the junction of the frenulum of the upper lip with the upper gum, is one of the important acupoints of Du meridian. Based on ancient records and modern researches, according to its characteristics and the pathogenesis of acute lumbar sprain, this paper conducts a primary discussion on the theoretical basis for the treatment of acute lumbar sprain with Yinjiao, and suggests that Yinjiao is effective for treating lower parts by managing the upper, regulating Qi and blood of meridians, stimulating positive reaction points as well as regulating the convergence of Qi. The paper further confirms its effect on acute lumbar sprain, so as to enrich the acupuncture therapies in clinical treatment of such disease.

- Zhang Dang-Hong et al. Needling Yinjiao in Treatment of Acute Lumbar Sprain : A Clinical Observation of 153 Cases. International Journal of Clinical Acupuncture. 1995;6(1):91-4. [56148].

The lumbar region is that part of the locomotor system of the human body most extensively involved in daily living and occupational activities. Acute sprain of the region is a common occurrence arising from

faulty use of force, carrying loads beyond one's capability, stumbling and falling, and torsion. In a dozen years we have treated 153 cases by needling Yinjiao (RM 28) alone and found the method quite simple and invariably successful, usually at one sitting. Our report follows. 28VG (des petits nodules en grain de riz apparaissent entre 2 et 8h après le début du lumbago). Puncture sur 0,2 à 0,3 cun vers le haut au niveau des nodules. Stimulation forte. L'aiguille est laissée en place 10mn, le patient maintenant le manche entre ses lèvres. Demander au patient de mobiliser son rachis. 81,7% guéris en 1 séance.

From:

<https://ebm.wiki-mtc.org/> - **Encyclopédie des sciences médicales chinoises**

Permanent link:

<https://ebm.wiki-mtc.org/doku.php?id=acupuncture:points:points%20des%20meridiens:vaisseau%20gouverneur:28vg> 

Last update: **30 Sep 2020 15:25**